ALTERAÇÕES DA MORFOLOGIA HEPÁTICA NA CIRROSE

A. Aguiar Ferreira, J. Macedo, N. Pereira Silva, P. Gomes, F. Caseiro Alves

Serviço de Imagem Médica
Centro Hospitalar e Universitário de Coimbra, Coimbra

Congresso Nacional de Radiologia
Maio 2018

OBJETIVO

- A cirrose hepática é o resultado final de todas as doenças crónicas difusas do fígado, definida patologicamente por três características principais: fibrose, transformação nodular e distorção da arquitetura hepática, que ocorrem de forma progressiva e irreversível. Trata-se de uma importante causa de morbilidade e mortalidade em todo o mundo.
- O diagnóstico é tradicionalmente estabelecido com resultados de biópsia, no entanto pode ser sugerido por alterações morfológicas visualizadas em imagens.
- O objetivo deste trabalho é rever as alterações morfológicas na cirrose hepática.

ALTERAÇÕES MORFOLÓGICAS DA CIRROSE HEPÁTICA

- O papel clássico das várias modalidades de imagem no diagnóstico de cirrose hepática é a deteção de alterações morfológicas no fígado que podem ser os primeiros sinais da doença e que variam consoante a fase da cirrose.

  - A Ecografia é um método seguro e relativamente barato, frequentemente usado para o rastreio/acompanhamento anual ou bianual dos doentes com hepatopatia crónica.
  - A Tomografia Computorizada (TC) é o exame imagiológico mais sensível e específico para a avaliação das alterações morfológicas, permitindo também a avaliação das manifestações extra-hepáticas secundárias relacionadas com a hipertensão portal.
  - A Ressonância Magnética (RM) tem um papel fundamental na identificação de carcinoma hepatocelular, que tem um risco aumentado neste tipo de doentes.

ALTERAÇÕES MORFOLÓGICAS DA CIRROSE HEPÁTICA

- A infiltração lipomatosa é um achado característico da cirrose em fase inicial, em particular associada à doença hepática alcoólica. Habitualmente tem uma distribuição difusa e uniforme, podendo ser facilmente identificada em exames de imagem. Nesta fase, mais de 60% dos doentes apresentam hepatomegalia.

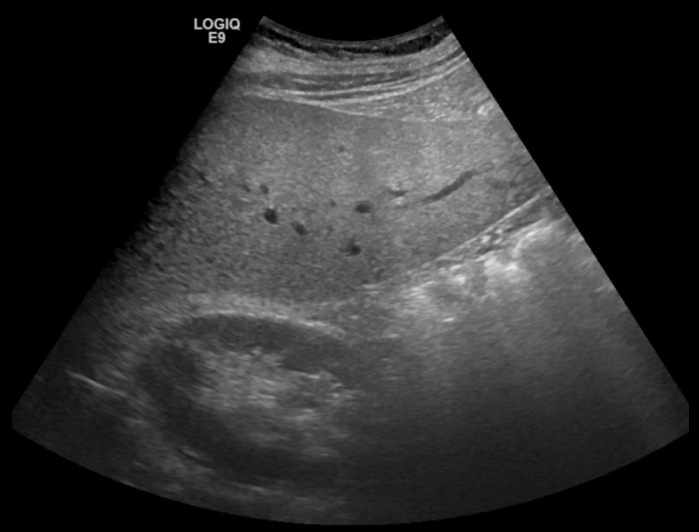

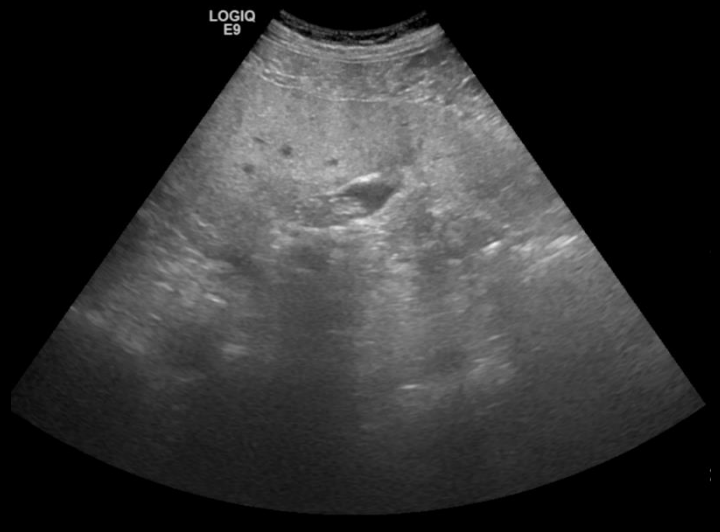

Fig.1 e 2: Imagens de ecografia – modo B, onde é notório o aumento da refletividade do parênquima hepático em relação com infiltração lipomatosa do fígado.

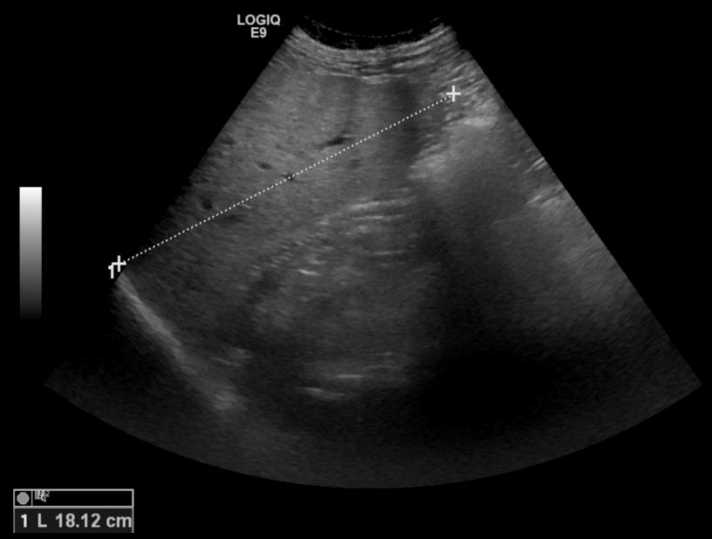

Fig.3: Imagem de ecografia modo B, onde é visível hepatomegalia.

ALTERAÇÕES MORFOLÓGICAS DA CIRROSE HEPÁTICA

- Adicionalmente, as alterações morfológicas hepáticas detetáveis incluem: alargamento das fissuras e do espaço hilar peri-portal; alterações na distribuição de volume; contorno hepático nodular e heterogeneidade do parênquima.
- Os achados secundários, relacionados com a hipertensão portal podem estar presentes, e incluem alargamento das veias porta, mesentéria superior e esplénica, presença de colaterais porto-sistémicos, ascite, esplenomegalia, infiltração lipomatosa no omento e mesentério e espessamento edematoso da parede do trato GI por congestão venosa.
- Estas alterações são mais evidentes em fases mais avançadas da doença.

ALARGAMENTO DO ESPAÇO HILAR PERI-PORTAL

- Uma das alterações morfológicas da cirrose em fase inicial é o alargamento do espaço hilar peri-portal relacionado com o aumento de gordura.
- É definido por uma distância alargada (> 10 mm) entre a parede anterior do ramo direito da veia porta e o bordo posterior do segmento medial do lobo esquerdo do fígado.
- Esta avaliação é efetuada em imagens axiais obtidas em TC ou RM.

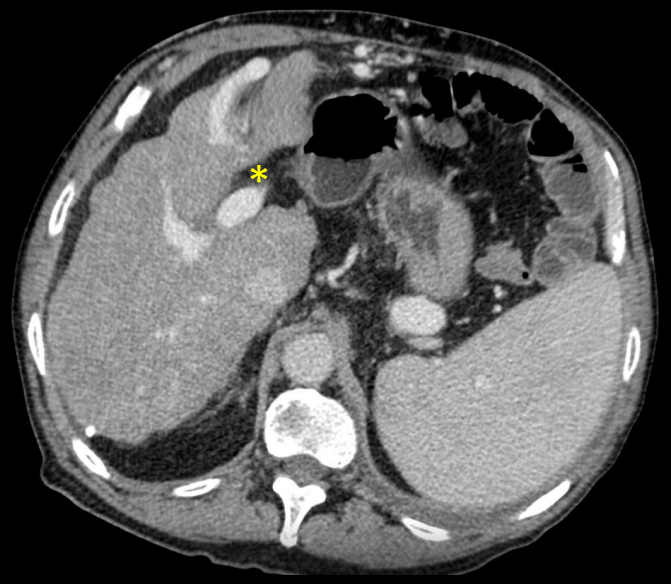

Fig.4: Imagem de TC de doente com cirrose hepática, sendo visível o aumento do espaço hilar peri-portal (*).

SINAIS DE DISMORFISMO: ATROFIA E HIPERTROFIA HEPÁTICA

- Um padrão de imagem comum na cirrose hepática, inclui um complexo de atrofia-hipertrofia segmentar com alargamento do lobo caudado e do segmento lateral do lobo esquerdo e atrofia do lobo direito e do segmento medial do lobo esquerdo.
- É teorizado que esse padrão de atrofia e hipertrofia é devido a alterações segmentares no fluxo sanguíneo portal para o fígado, secundárias à compressão venosa por fibrose e regeneração. Esse complexo atrofia-hipertrofia está na origem da aparência do alargamento das fissuras hepáticas e aumento de gordura no espaço hilar peri-portal.

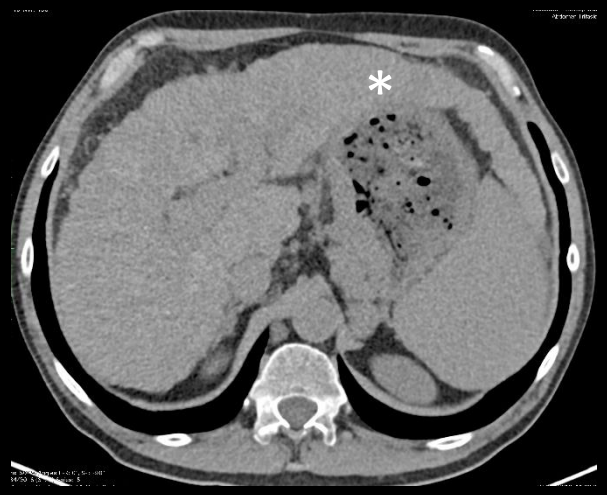

Fig.5: Imagem de TC, onde é visível hipertrofia marcada do lobo esquerdo (*), entre outros sinais de hepatopatia crónica.

SINAIS DE DISMORFISMO: ATROFIA E HIPERTROFIA HEPÁTICA

- Em geral, estas alterações refletem a **proporção lobo caudado/lobo direito (C/LD)**, proposto inicialmente por Harbin el al. Estes autores escolheram a bifurcação da veia porta principal, um ponto de referência reprodutível, para dividir estes dois lobos.

- Quando este rácio é <u>superior a 0,65</u> tem 100% de especificidade e 43-84% de sensibilidade no diagnóstico desta patologia.

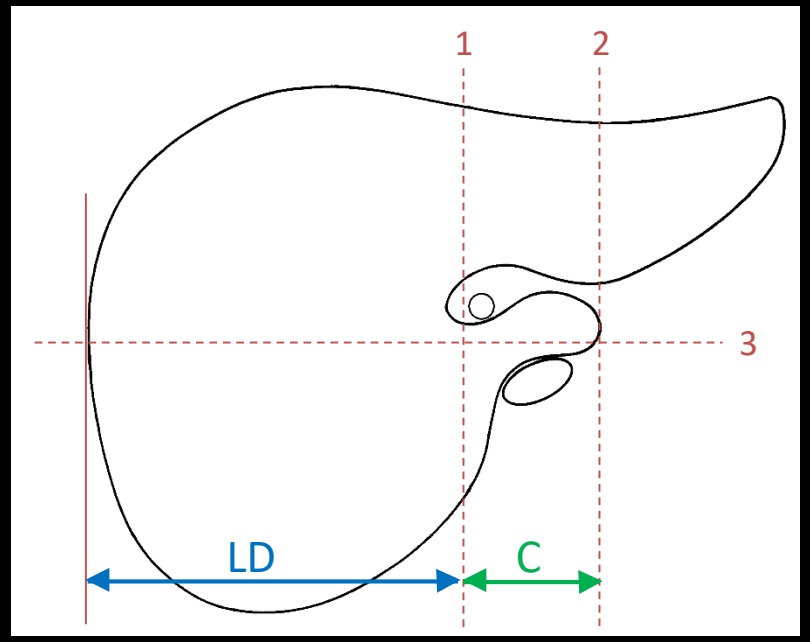

Fig.6: Diagrama ilustrativo do método para obtenção da proporção C/LD proposto por Harbin.
Linha 1- paralela ao plano medio sagital do corpo e que passa pela parede lateral direita da veia porta principal;
Linha 2 – paralela à linha 1 e passa pelo bordo mais medial do lobo caudado;
Linha 3 – perpendicular às anteriores e passa num plano equidistante à veia porta principal e veia cava.

SINAIS DE DISMORFISMO: ATROFIA E HIPERTROFIA HEPÁTICA

- Mais recentemente, Awaya propôs uma **proporção C/LD modificado**, no qual a bifurcação da veia porta direita é usada como marcador.

- Valores <u>superiores a 0,55</u> são sugestivos de cirrose.

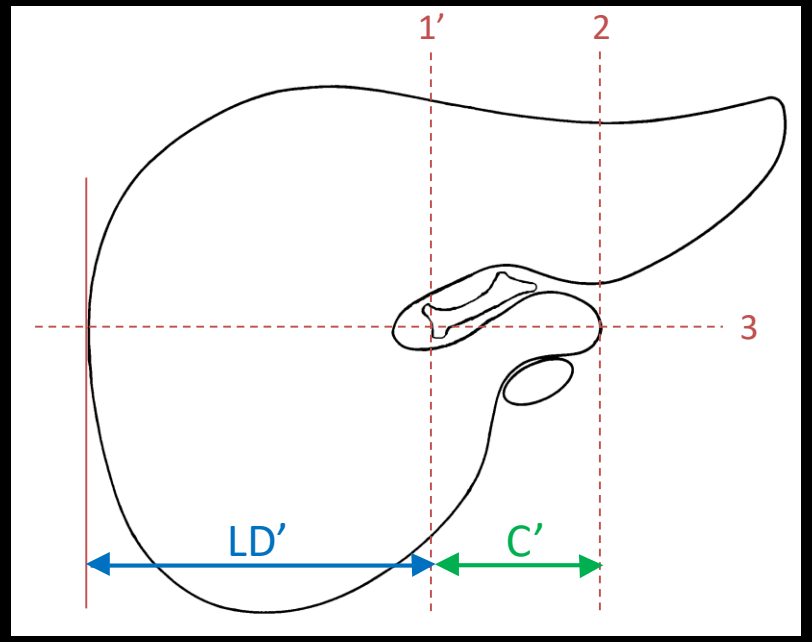

Fig.7: Diagrama ilustrativo do método para obtenção da proporção C/LD modificado, proposto por Awaya.
Linha 1'- paralela ao plano medio sagital do corpo e que passa pela parede lateral direita da bifurcação da veia porta direita;
Linha 2 – paralela à linha 1 e passa pelo bordo mais medial do lobo caudado;
Linha 3 – perpendicular às anteriores e passa num plano equidistante à veia porta principal e veia cava.

ALTERAÇÕES DA SUPERFÍCIE HEPÁTICA E PARÊNQUIMA

- A cirrose caracteriza-se habitualmente por margens do fígado lobuladas ou nodulares e eco-estrutura heterogénea.
- A causa dessa irregularidade e heterogeneidade é a alternância de áreas de necrose e nódulos regenerativos. A necrose resulta em vários graus de fibrose com colapso do parênquima hepático subjacente e retração capsular, enquanto os nódulos em regeneração causam áreas aleatórias de abaulamento do contorno.

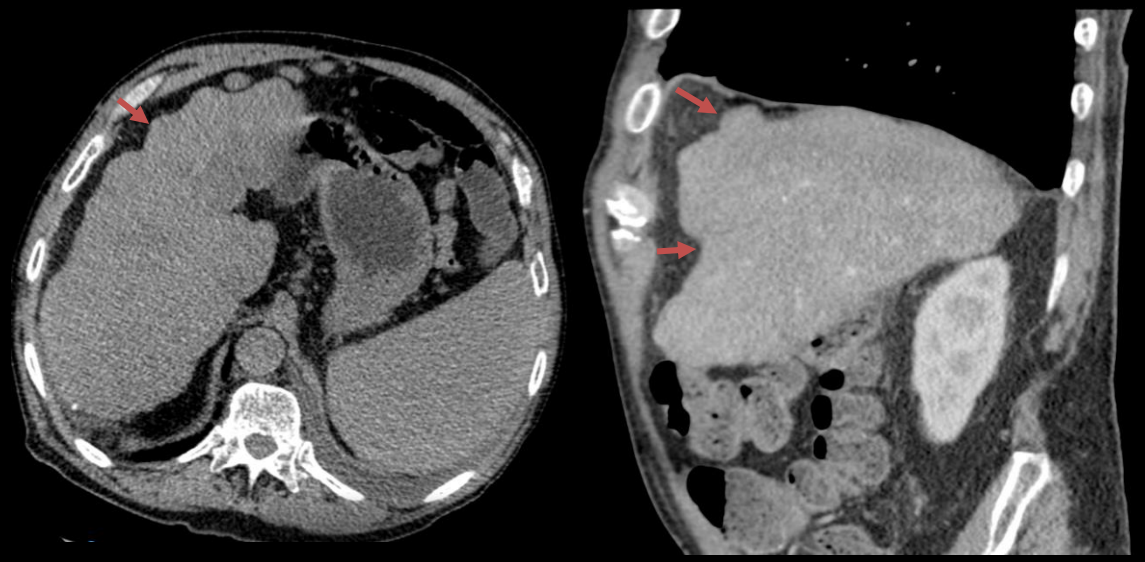

Fig.8 e 9: Imagem de TC de doente com cirrose hepática, sendo visível o contorno hepático marcadamente lobulado ou nodular (setas) e o parênquima hepático difusamente heterogéneo.

ALTERAÇÕES DA SUPERFÍCIE HEPÁTICA E PARÊNQUIMA

- Em ecografia, as sondas lineares podem fornecer imagens de alta resolução da cápsula do fígado, permitindo uma avaliação próxima da sua nodularidade, especialmente útil em casos sutis.

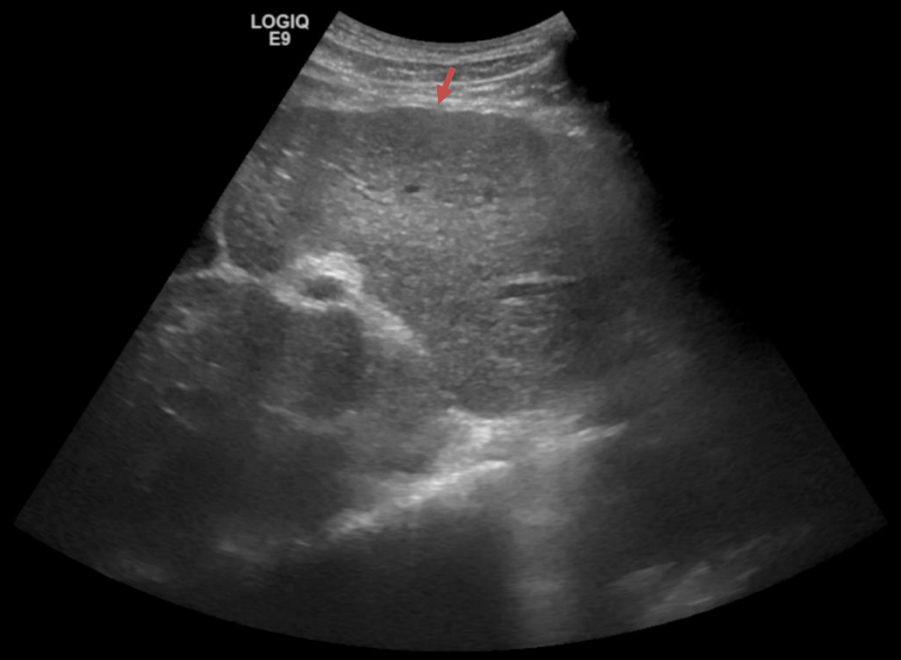

Fig.10: Imagem de ecografia – modo B, de doente com cirrose hepática que mostra o contorno hepático irregular/nodular (seta)

MANIFESTAÇÕES EXTRA-HEPÁTICAS

- Na cirrose, com a diminuição progressiva do volume de hepatócitos funcionantes e com o aumento do grau de fibrose e de distorção arquitectural, há um aumento gradual da resistência ao fluxo sanguíneo na veia porta que drena para o fígado, levando a hipertensão portal, ou seja à elevação da pressão sanguínea superior a 6mmHg no sistema venoso portal.

- Em casos de HTP severa, o fluxo da veia porta poderá tornar-se bidirecional, estagnado (existindo nesta fase maior risco de trombose venosa), e por último, invertido (hepatofugal). Estas alterações podem ser avaliadas em ecografia modo de Doppler.

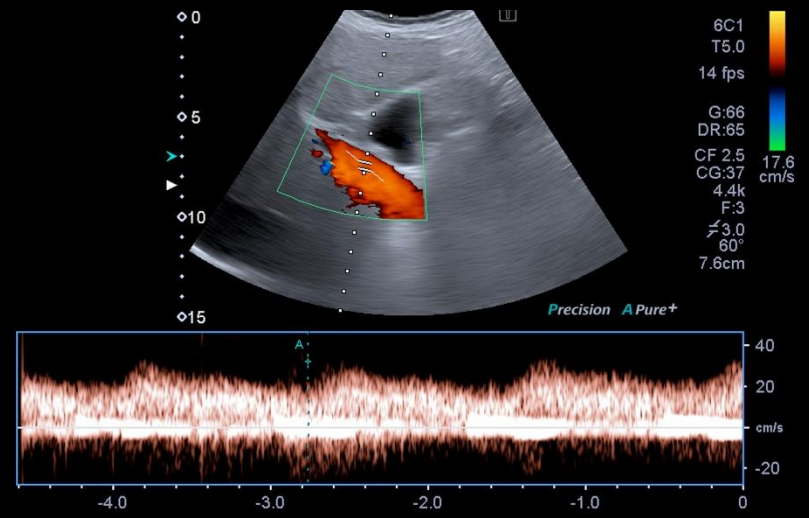

Fig.11: Imagem de ecografia – modo Doppler, de indivíduo com doença hepática crónica, visível veia porta com fluxo hepatopetal, velocidade mantida e ligeira modulação cardíaca.

MANIFESTAÇÕES EXTRA-HEPÁTICAS

- A veia porta irá apresentar calibre aumentado (> 13–15 mm) e área de secção arredondada.

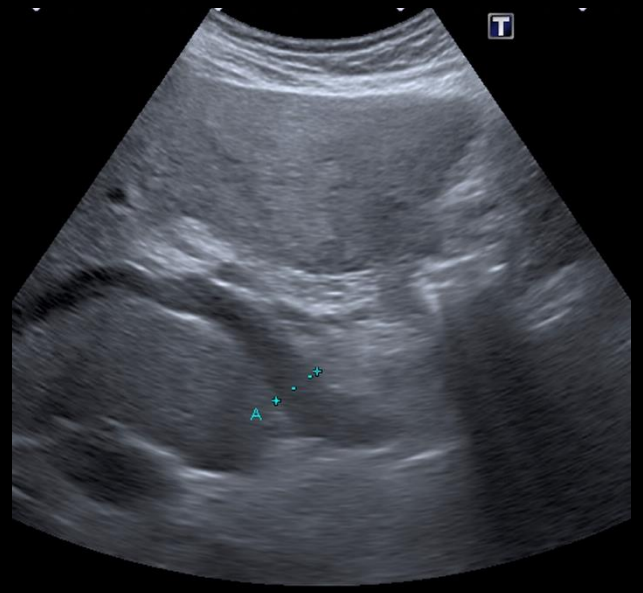

Fig.12: Imagem de ecografia – modo B, de doente com cirrose hepática, onde é visível ligeira ectasia da veia porta (15mm).

Fig.13 e 14: Imagens de TC de doente com cirrose hepática, sendo visível ectasia da veia porta (19 mm).

MANIFESTAÇÕES EXTRA-HEPÁTICAS

- Achados adicionais de hipertensão portal, entre os quais o desvio colateral porto-sistémico (entre os colaterais mais comuns, os gastro-esofágicos, para-umbilicais, espleno-renais e esplenoretroperitoneais), ascite e esplenomegalia, podem ser identificados em múltiplas modalidades de imagem.

Fig.15: Imagem de TC de doente com cirrose hepática, sendo visível a recanalização da veia umbilical (seta).

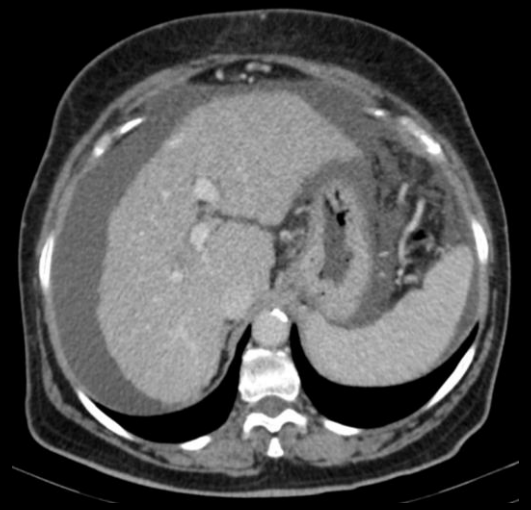

Fig.16: Imagem de TC de doente com cirrose hepática, com ascite volumosa.

Fig.17: Imagem de TC de doente com cirrose hepática, sendo visível esplenomegalia (21cm de eixo longitudinal).

CONCLUSÃO

- O reconhecimento de alterações morfológicas hepáticas em imagem pode contribuir para o diagnóstico de cirrose hepática em fases iniciais, com a vantagem de uma atuação mais atempada e redução de muitas complicações.

REFERÊNCIAS BIBLIOGRÁFICAS

1. Harbin WP, Robert NJ, Ferrucci JT Jr. *Diagnosis of cirrhosis based on regional changes in hepatic morphology: a radiological and pathological analysis*. Radiology. 1980 May;135(2):273-83.
2. Awaya H, Mitchell DG, Kamishima T, et al. *Cirrhosis: modified caudate-right lobe ratio*. Radiology. 2002 Sep;224(3):769-74.
3. Bluth EI. *Ultrasound, a practical approach to clinical problems*. Thieme Publishing Group. (2008) ISBN:3131168323.
4. Waller RM, Oliver TW, McCain AH, Sones PJ, Bernardino ME. *Computed tomography and sonography of hepatic cirrhosis and portal hypertension*. Radiographics. September 1984, Volume 4, Issue 5.
5. Sangster GP, Previgliano CH, Nader M, Chwoschtschinsky E, Heldmann MG. *MDCT Imaging Findings of Liver Cirrhosis: Spectrum of Hepatic and Extrahepatic Abdominal Complications*. HPB Surgery. Volume 2013
6. Kreuer S, Elgethun M, Tommack M. *Imaging Findings of Cirrhosis*. Journal of the American Osteopathic College of Radiology. 2016; Vol. 5, Issue 2.
7. Tan KC, MBBS, FRCR. *Enlargement of the Hilar Periportal Space*. Radiology. August 2008, Volume 248, Issue 2.